



Patient

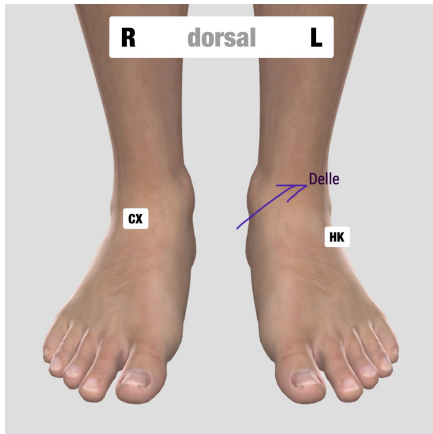
Name
Hartmut Weichei

Geburtsdatum
01.01.2010

befundet 8. Nov 2023 - 8:18
Frau Annemie Hülchrath

Gesundheitsfragen

Eingangsfragen beantwortet? ja
Hände desinfiziert? ja
Füße desinfiziert? ja
Maske sitzt korrekt? ja
Blutdruck ja
Puls normal
Einlagen orthopädisch
Alter der Einlagen
Gang
Schuhe
Haut
Vaskulär

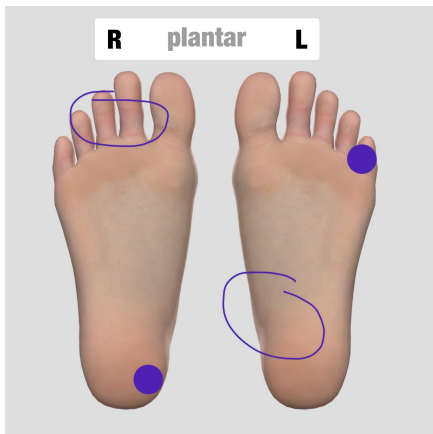


Befund dorsal rechts

Clavus molly CM, Narbe CX

Befund dorsal links

Hyperkeratose HK

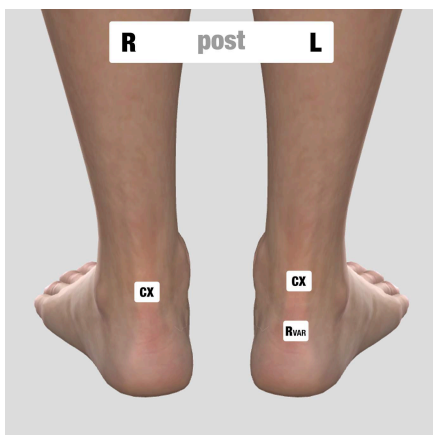


Befund plantar rechts

Hallux valgus - HV, Nodus - ND

Befund plantar links

Exostose - ET, Inflammation - IF, Wunde - WD



Befund post rechts

Befund post links



Palpation : Haus und Fusspulse

A. dorsalis pedis rechts

A. dorsalis pedis links

A. tibialis posterior rechts

A. tibialis posterior links

Haut kalt

Knotige Veränderungen tastbar?

Palpation lateral

Aussenknöchel links 0

Aussenknöchel rechts 6

Sinus tarsi links 0

Sinus tarsi rechts 0

Tarsaltunnel links 3

Tarsaltunnel rechts 0

Außenbänder links 4

Außenbänder rechts 0

Würfelbein links 10

Würfelbein rechts 0

Palpation Medial

MFK 1 links 0

MFK 1 rechts 0

Achillessehne links 0

Achillessehne rechts 0

Ansatz der Achillessehne links 0

Ansatz der Achillessehne rechts 8

Tarsaltunnel links 7

Tarsaltunnel rechts 6

M. abductor hallucis links 0

M. abductor hallucis rechts 7

Ferse plantar links 0

Ferse plantar rechts 4

Palpation: Plantar / Dorsal

MFK 2-5 links 5

MFK 2-5 rechts 0

Intermetatarsal I - IV links 5

Intermetatarsal I - IV rechts 0

Ferse plantar links 0

Ferse plantar rechts 4

Befund plantar rechts

Hallux valgus - HV, Nodus - ND

Befund plantar links

Exostose - ET, Inflammation - IF, Wunde - WD



Neurologischer Status

Prüfung distal nach proximal	bestätigt	Innenknöchel rechts	5/8
Tip Therm auf dem Fußrücken	bestätigt	Innenknöchel links	
Diagnos PNP oder	ja	Monofilament rechts	
Nervenschädigung?	6/8	Monofilament links	
Apex D1 rechts		Tip Therm rechts	
Apex D1 links	4/8	Tip Therm links	
MFKI rechts		Nervnadel rechts	
MFKI links		Nervnadel links	2/3

Bewegungsprüfung

Hallux rechts	limitus
Hallux links	rigidus
OSG rechts	eingeschränkt
OSG links	normal
Digitus flexus et. malleus vorhanden	1
DI II	flex
DI III	flex
DI IV	flex
DI V	flex

Fusswölbungen

Navicular Drop rechts	
Navicular Drop links	1
Navicular high rechts	schwach
Navicular high links	1
Bewegungseinschränkung des Hallux	negativ
Jacks Test	
Intermetatarsale Schmerzen	
Mulders Sign	

Weitere Untersuchungen

Ganganalyse	1
Grund	Es musste sein
Pedographie	0
Grund	schwach
Muskulärer Status rechts	normal
Muskulärer Status links	



Bemerkungen und Notizen

Ich bin Blindtext. Von Geburt an. Es hat lange gedauert, bis ich begriffen habe, was es bedeutet, ein blinder Text zu sein: Man macht keinen Sinn. Man wirkt hier und da aus dem Zusammenhang gerissen. Oft wird man gar nicht erst gelesen. Aber bin ich deshalb ein schlechter Text? Ich weiss, dass ich nie die Chance haben werde, im Stern zu erscheinen. Aber bin ich darum weniger wichtig? Ich bin blind! Aber ich bin gerne Text. Und sollten Sie mich jetzt tatsächlich zu Ende lesen, dann habe ich etwas geschafft, was den meisten normalen Texten nicht gelingt.